VIII Jornadas Temáticas da SPRMN
III Jornadas Ibéricas de Radiologia
CaBEÇa e PESCoÇo
7 e 8 de Novembro de 2013 Auditórios dos Hospitais da Universidade de Coimbra
SPRMN Sociedade Portuguesa de Radiologia e Medicina Nuclear

CHUC CENTRO HOSPITALAR E UNIVERSITÁRIO DE COIMBRA
Clínica Universitária de Radiologia
Faculdade de Medicina da Universidade de Coimbra

AVALIAÇÃO IMAGIOLÓGICA POR RESSONÂNCIA MAGNÉTICA DA ARTICULAÇÃO TEMPORO-MANDIBULAR:

REVISÃO DA ANATOMIA E PATOLOGIA

Luísa Andrade, Daniel Andrade, Luís Curvo Semedo, Cristina Marques, Filipe Caseiro Alves

Objectivos

Revisão da anatomia e patologia mais significativa das articulações temporo-mandibulares (ATM) com base na ressonância magnética.

Métodos

Entre Janeiro de 2012 e Outubro de 2013 foram avaliados 79 doentes com dor nas ATM com recurso a uma RM de 1,5T.

Resultados

Avaliação sistematizada das ATM por RM:

- Avaliação do disco
- Avaliação da posição do disco e da sua relação com o côndilo mandibular e a eminência articular na posição de boca aberta e boca fechada
- Estruturas ósseas
- Derrame articular e sinovite
- Alteração do músculo pterigoideu

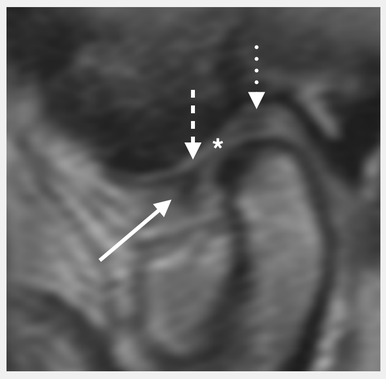

Disco Normal

- Fibrocartilagem
- Hipossinal
- Pontas anterior (seta a tracejado) e posterior (seta ponteada) com maior espessura = bandas anterior e posterior respectivamente e centro do disco com menor espessura = zona intermédia (*)
- Configuração em *"nó de gravata"* / bicôncavo no plano sagital
- Aparência variável causada por efeitos de volume parcial, espessura do corte e variações no tamanho e morfologia do disco

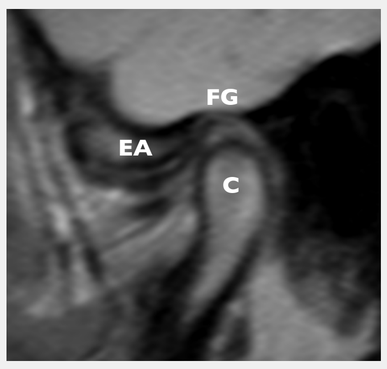

Estruturas ósseas

- As articulações temporo-mandibulares são articulações sinoviais bilaterais, móveis, entre
* o côndilo mandibular (C)
* e a fossa glenóide (FG) e a eminência articular (EA) do osso temporal

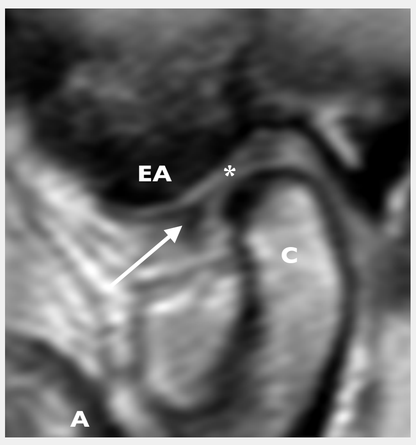

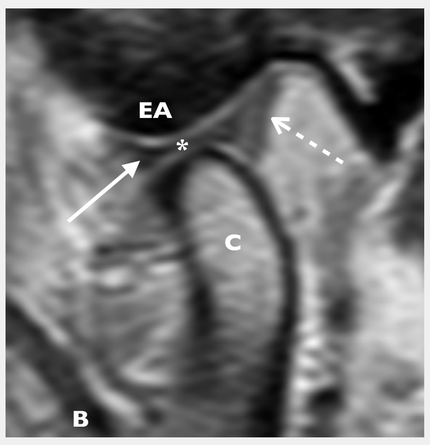

Posicionamento do disco

Relação normal entre o côndilo mandibular (C), a eminência articular (EA) e o disco (seta) nas posições de boca fechada (A) e boca aberta (B). A zona intermédia do disco (*) situa-se entre o côndilo e a eminência articular nas duas posições. O disco corresponde à estrutura com hipossinal e o tecido retrodiscal (zona bilaminar) a uma área heterogénea com sinal intermédio (seta tracejado) posteriormente ao disco, que impede o deslocamento anterior do disco.

Patologia Neoplásica

A patologia tumoral é rara. O tumor benigno mais frequente é o osteocondroma. Outros menos frequentes são o osteoma, tumor de células gigantes, fibroma não ossificante e quisto ósseo aneurismático.
Os tumores malignos mais frequentes são geralmente extensões secundárias de tumores mandibulares como o osteossarcoma ou das estruturas adjacentes como o carcinoma da parótida. As metástases são geralmente de neoplasias da mama, pulmão e rim.

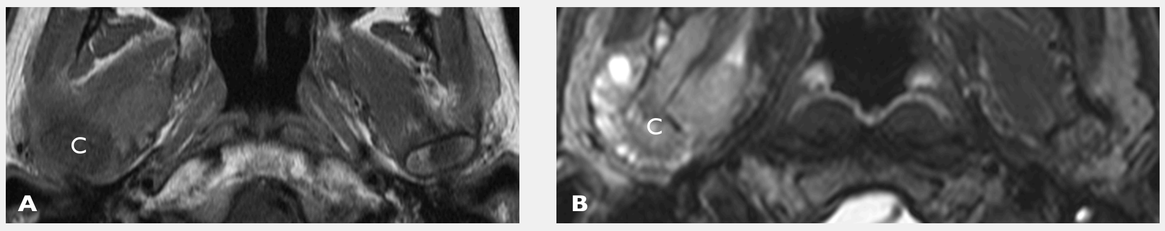

Homem de 44 anos com metástase de neoplasia gástrica na ATM direita. Imagens no plano axial ponderadas em T1 (A) e T2 (B). Côndilo (C).

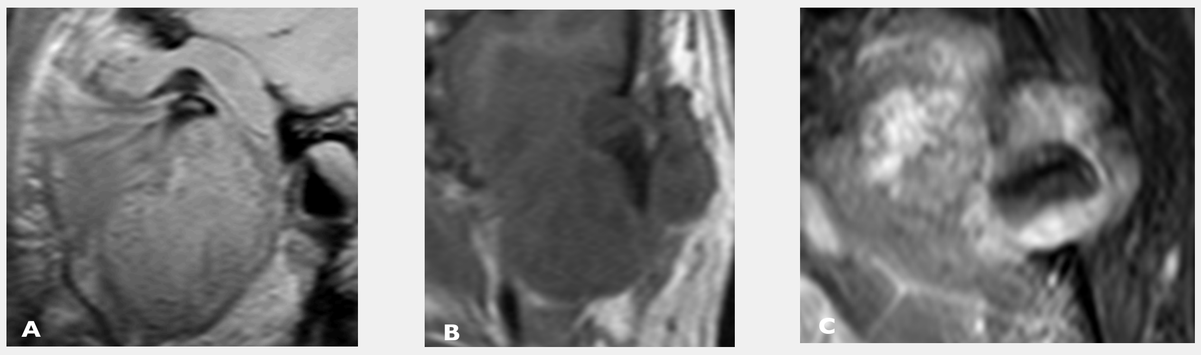

Condroblastoma. Imagens ponderadas em DP no plano sagital (A), T1 no plano coronal (B) e T2 FS no plano axial (C), mostram o atingimento do côndilo e de toda a articulação temporo-mandibular pela neoplasia.

Deslocamento do disco articular (patologia mais frequente das ATM's)

O deslocamento do disco pode ser anterior ou posterior (raro).
Funcionalmente, o deslocamento do disco divide-se em redutível ou irredutível na posição de boca aberta.
A luxação anterior do disco é a forma mais comum de deslocamento do disco e pode ser parcial (subluxação) ou completa (luxação).

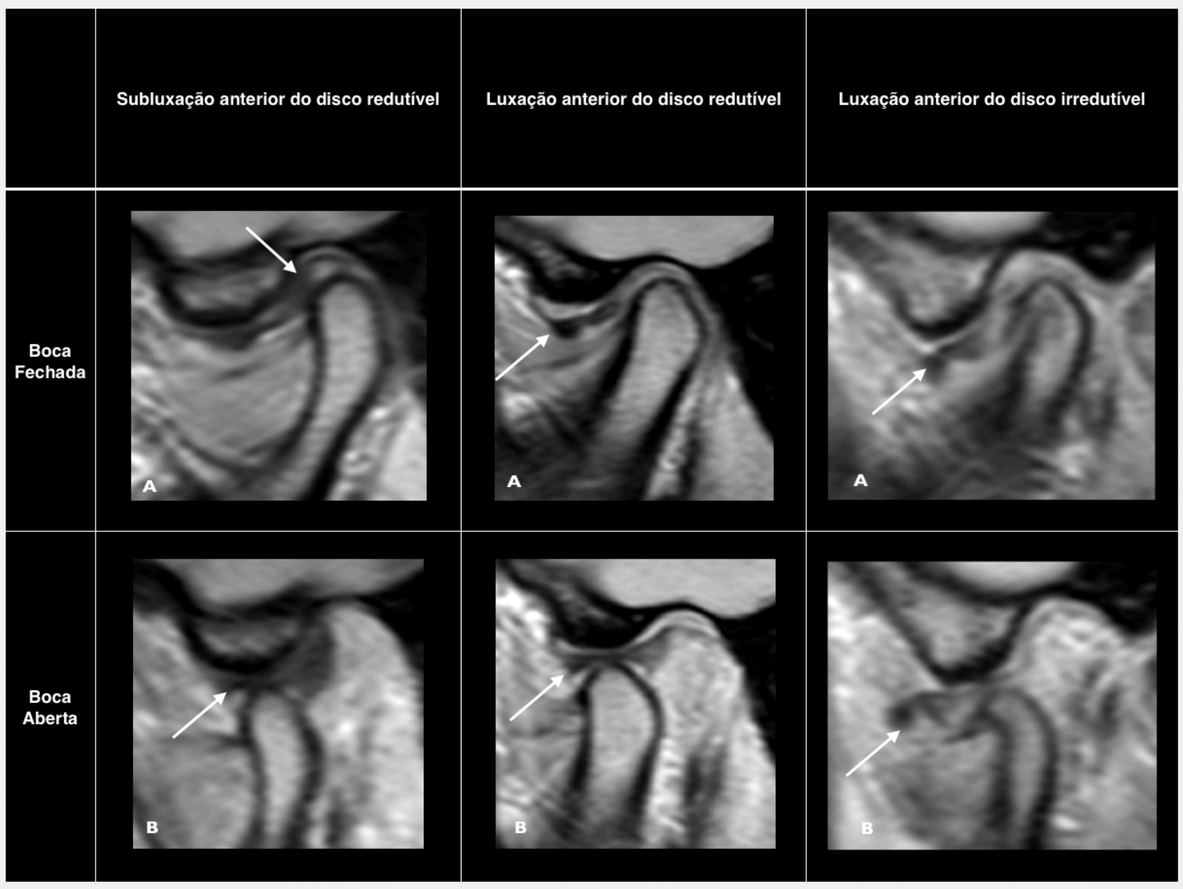

Alterações Degenerativas / Osteoartrite

Associadas a deslocamento do disco articular sem redução na posição de boca aberta, de longa duração - estadio avançado de disfunção das ATM's.

Achados condilianos: osteófitos (seta tracejado), achatamento condilar (seta), esclerose (círculo) e edema (*)

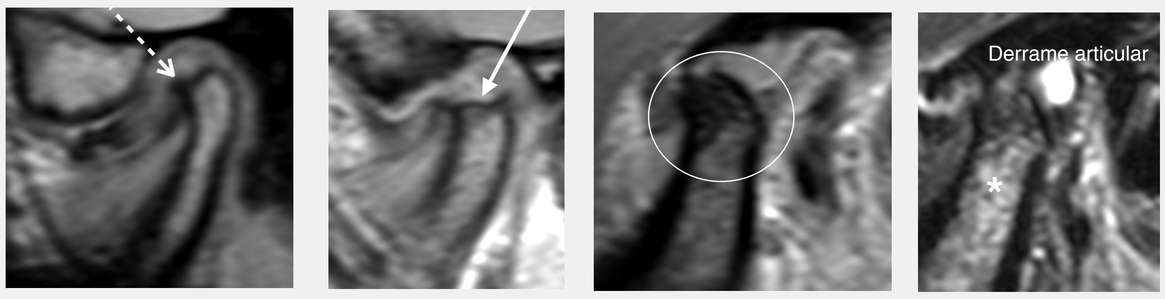

Artropatias

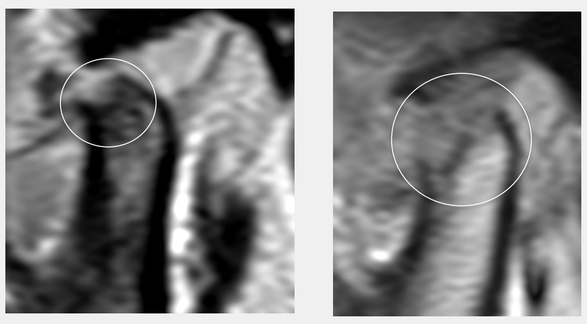

Apesar da osteoartrite ser a artropatia mais comum, as ATM's podem ser afectadas pela artrite reumatóide, gota, espondiloartropatias seronegativas, lúpus e infecções. Imagiologicamente estas patologias são indistinguíveis e cursam com deslocamentos do disco e alterações condilianas.
Nos estadios avançados são indistinguíveis da osteoartrite.

Erosões do côndilo em duas doentes do sexo feminino com atingimento das ATM's pela artrite reumatóide.

Conclusões

A ressonância magnética é crucial na abordagem diagnóstica da patologia das ATM's, sendo o único método imagiológico que permite a identificação de todos os constituintes desta complexa articulação.